Enciclopedia Médico-Quirúrgica – E – 46-220 (2004)

Cirugía de las hendiduras labiovelopalatinas

F Chaudré
EN Garabédian

Resumen. – *El tratamiento de las hendiduras labioalveolovelopalatinas sigue evolucionando de forma constante desde hace varios años.*

En la actualidad, tiene lugar en un marco multidisciplinario en el que la coordinación entre las diversas especialidades permite armonizar los diversos tratamientos y conseguir mejorar su eficacia.

También existe cierta tendencia a reducir el número de intervenciones quirúrgicas. Es preciso realizar un seguimiento regular y prolongado para adaptar las modalidades terapéuticas, ya que los resultados, tanto estéticos como funcionales (auditivos, fonatorios, respiratorios y ortodóncicos), sólo se pueden evaluar al cabo de varios años.

Hoy en día, la conducta quirúrgica implica dos tiempos operatorios principales. La precocidad del tiempo estético (queilorrinoplastia) realizada alrededor de los 3 meses de edad, determina una mejor cicatrización y evita la deformación morfológica inicial. Esta intervención se asocia habitualmente al primer tiempo velopalatino (velopalatoplastia primaria). Más tarde, entre los 9 y 12 meses de edad, se lleva a cabo el segundo tiempo palatino, en caso de hendidura amplia o de estrechez palatina residual.

Se insiste en la necesidad de realizar una valoración etiológica rigurosa (asociación sindrómica, búsqueda de cualquier malformación que pueda comprometer la intervención, etc.), así como una evaluación puntual de las consecuencias funcionales respiratorias y audiofonológicas.

Los pacientes obtienen el máximo beneficio del enfoque terapéutico actual después de una atención médica prolongada y a veces muy especializada.

© 2004 Elsevier SAS, París. Todos los derechos reservados.

Palabras clave: *hendidura labial, hendidura alveolar, hendidura velopalatina, queilorrinoplastia primaria, velopalatoplastia.*

Introducción

Las dificultades que plantea el tratamiento quirúrgico de las hendiduras labiovelopalatinas (HLVP) estriban tanto en sus indicaciones como en la ejecución de la propia intervención quirúrgica. Estas dificultades se agravan porque con frecuencia conviene adoptar una actitud terapéutica precoz, cuyos resultados no se podrán valorar hasta varios años después.

Las consecuencias funcionales y estéticas varían según la forma anatomoclínica (labial, velar, velopalatina, o la forma completa labioalveolovelopalatina) afectando a veces de forma muy importante al pronóstico social del niño. A las dificultades terapéuticas específicas se agregan las provocadas por el tratamiento de los posibles trastornos acompañantes, que a menudo obligan a incorporar diversos especialistas al equipo multidisciplinario. La cirugía de las HLVP se inscribe así dentro de un marco terapéutico en el que es primordial la colaboración entre los diversos grupos de especialistas y los padres.

Se describen sucesivamente las técnicas de cierre de las hendiduras velares, después las velopalatinas y finalmente las HLVP, que demuestran a menudo la dificultad que supone el tratamiento de estas malformaciones.

Programa quirúrgico

En los últimos diez años, y a pesar de que la elección de la técnica quirúrgica depende en gran medida de la experiencia de cada equipo, la organización del programa quirúrgico muestra una tendencia a disminuir la cantidad de tiempos operatorios. La actitud actual se basa en realizar un tratamiento precoz que permita restaurar lo más rápidamente posible la función de las estructuras musculares velopalatinas y nasolabiales; reduciendo de este modo al máximo los riesgos de secuelas tanto fonatorias y auditivas como estéticas.

Franck Chaudré: *Ancien chef de clinique, assistant des hôpitaux de Paris.*
Eréa Noël Garabédian: *Professeur des Universités, praticien hospitalier.*
Service d'oto-rhino-laryngologie et de chirurgie cervicofaciale de l'enfant, hôpital d'enfants Armand Trousseau, 26, avenue du Docteur-Arnold-Netter, 75571 Paris cedex 12, France.

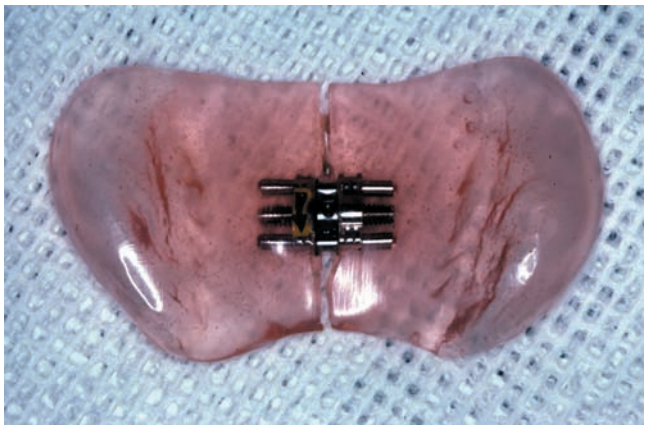

1 *Ortesis palatina.*

El restablecimiento precoz de la continuidad de las bandas musculares (y de sus inserciones periósticas) permite la estimulación y/o la continuación del crecimiento óseo del macizo facial de la forma más armónica posible, evitando así deformaciones secundarias [4].

A este tratamiento precoz se opone la necesidad de efectuar una valoración completa de la malformación congénita. A veces, las HLVP forman parte de un síndrome malformativo: por ejemplo, el síndrome de Pierre Robin o la asociación coloboma-cardiopatía *(heart disease)*-atresia de coanas-retraso mental-anomalías genitales y auditivas *(ear)* (CHARGE). Su desconocimiento puede resultar perjudicial tanto desde el punto de vista anestésico (anomalías cardíacas) como en lo que se refiere al manejo terapéutico global de estas afecciones (por ejemplo, posible agravación respiratoria por un cierre demasiado precoz de la hendidura palatina en el síndrome de Robin). El estudio de estas formas sindrómicas debe incluir un examen pediátrico general y una evaluación neurológica, así como una consulta genética con análisis cariotípico. Según la tolerancia clínica se puede solicitar un estudio de succión-deglución y la realización de una polisomnografía. En el 36,7% de los casos se observan malformaciones asociadas, predominando las alteraciones del sistema nervioso central y esqueléticas [17].

El consenso actual se ajusta a dos tiempos quirúrgicos principales [7, 9, 13, 15]:

– entre 3 y 6 meses: primer tiempo, que comprende velopalatoplastia para las hendiduras velares o velopalatinas, acompañada de queilorrinoplastia primaria en caso de hendidura completa, incluso bilateral;

– entre 9 y 12 meses: segundo tiempo, palatoplastia para las hendiduras palatinas aisladas muy anchas, o las hendiduras labiovelopalatinas completas.

A estos dos tiempos quirúrgicos principales se pueden agregar algunos suplementarios, especialmente la queilorrinoplastia secundaria, el alargamiento columenar (algunas veces la columela queda demasiado corta después del primer tiempo quirúrgico de una hendidura bilateral) o, en ocasiones, una nueva palatoplastia en caso de estrechez residual. Los tiempos de reconstrucción alveolar y maxilofacial se deciden en cada caso concreto.

Importancia de las ortesis palatinas *(fig. 1)*

La indicación y la utilización de prótesis (ortesis palatina o maxilofacial) varían según los autores. Permiten ocluir una hendidura velar acentuada e incapacitante y proteger la palatoplastia. Mediante la implantación de ciertas prótesis específicas durante el preoperatorio se consigue alinear el brote medio con los brotes laterales. No obstante, su utilización es muy discutida.

Importancia de la cirugía fetal

En los estudios actualmente publicados se exponen los excelentes resultados morfológicos obtenidos mediante cirugía intraútero en modelo animal experimental [19]. Sin embargo, se alegan numerosos problemas éticos. La cuestión es si se justifica una operación peligrosa para el feto en el caso de una afección malformativa que no comporta riesgo vital.

Anestesia, colocación y material

ANESTESIA

Estas intervenciones se practican bajo anestesia general y siempre deben programarse después de haber realizado una evaluación preoperatoria completa (que descarte sobre todo una malformación cardíaca).

Se coloca al niño en decúbito supino, con perfusión intravenosa y elevación de la temperatura corporal. La intubación se realiza con una sonda adaptada según la edad y el peso del niño; si es posible flexometálica, y se fija por debajo a la punta del mentón.

COLOCACIÓN

Se coloca un abrebocas de Boyles-Davis, que va provisto de una lámina preformada con un canal central para el paso de la sonda de intubación. Este separador también se debe adaptar al tamaño de la abertura bucal del niño (existe un modelo especial para lactantes).

INFILTRACIÓN

La anestesia local no es indispensable. Según los equipos, para la infiltración local se puede utilizar lidocaína con adrenalina al 1%, suero con adrenalina o suero fisiológico inyectable. La posología de los diferentes anestésicos se debe adaptar a la edad y al peso del niño (ábacos).

MATERIAL

Se utiliza el instrumental de microcirugía. Se emplea el bisturí falciforme tipo Beaver con hoja del n.º 15. Puede ser necesaria la coagulación bipolar en caso de hemorragia, especialmente en la región de los pedículos palatinos posteriores.

Hendidura velar aislada *(fig. 2)*

El principio básico de la cirugía reparadora de las hendiduras velares es la reconstrucción de los tres planos del velo del paladar: mucoso nasal, mucoso bucal, y muscular intermedio. Se han descrito numerosas técnicas para cerrar las hendiduras velares puras o asociadas con mínima muesca palatina.

- ***Técnica de Dorrance*** [5] *(fig. 3)*

Fue descrita por este autor en 1946, y se basa en el principio de *push-back* (retroposición) de la fibromucosa palatina y del

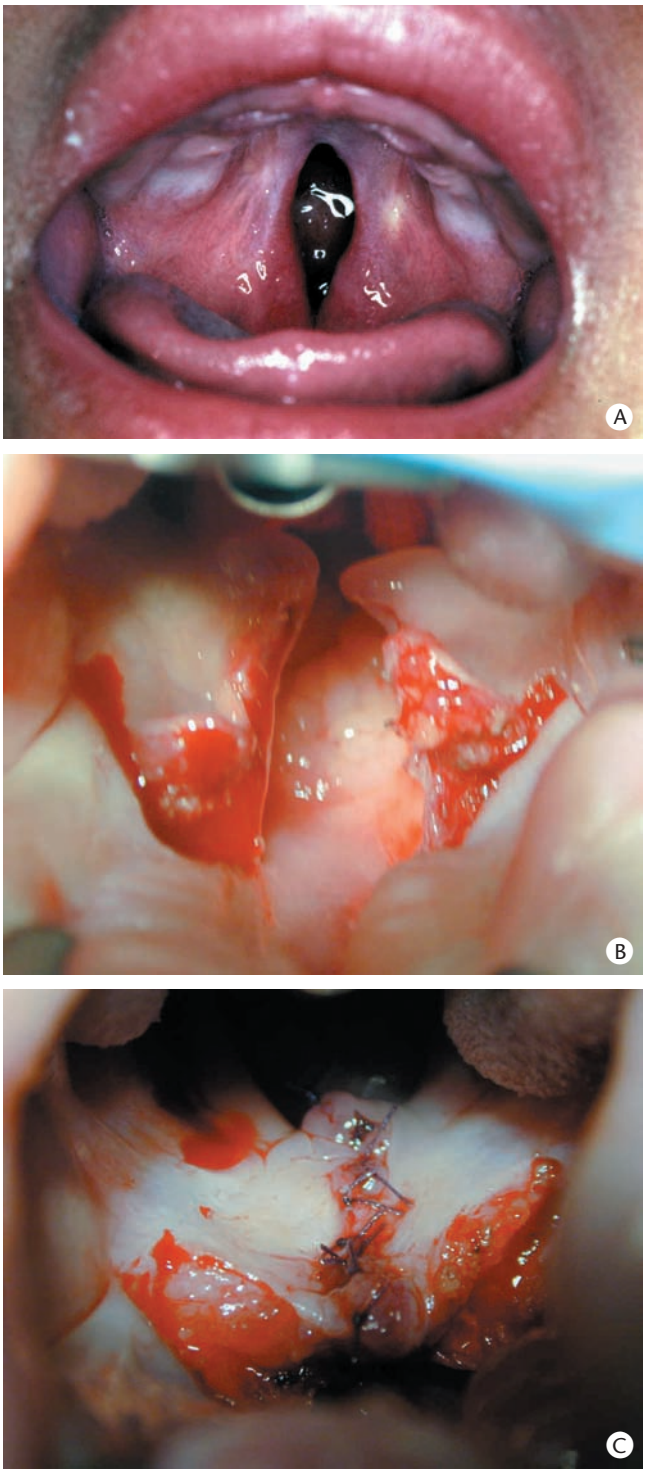

2 *Hendiduras velares aisladas.*

periostio contiguo, lo que facilita la aproximación y la sutura de los diferentes planos de los bordes de la hendidura. Previa infiltración, se realiza la incisión con una hoja de bisturí del n.º 15 o de hoz; rodea la tuberosidad maxilar y se prolonga paralelamente a la cresta alveolar (respetando la mucosa maxilar) dirigiéndose hacia adelante y hacia dentro hasta alcanzar la incisión contralateral por detrás del agujero incisivo. Esta incisión debe ser superficial en su parte posterior con el fin de respetar el pedículo palatino posterior. A continuación se profundiza para permitir la incisión del periostio. Éste se raspa hacia atrás con la legra hasta la hendidura y después en sentido lateral para liberar la arteria palatina de su orificio (a veces totalmente). Por fuera, se fractura el gancho interno de la apófisis pterigoides (liberación del tensor del velo del paladar). La disección lateral y posterior prosigue mientras siga pareciendo excesiva la tensión en los bordes de la hendidura. También se incide y se diseca el borde libre de la hendidura, llegando hasta la punta de las dos hemiúvulas. Se localiza el borde libre del paladar duro y se despega cuidadosamente la mucosa nasal mediante una maniobra de retroceso. La sutura se efectúa con hilo absorbible 5/0. Comienza en el plano mucoso nasal y termina en la punta de la úvula. El plano muscular rara vez necesita más de tres puntos. A continuación se puede suturar el plano mucoso bucal desde atrás hacia adelante.

Algunos autores realizan:

– una incisión lateral de descarga para disminuir aún más las tensiones;

– puntos laterales;

– puntos transpalatinos en U para contener el colgajo.

La zona ósea anterior que queda desnudada tarda varios días en epitelizar, facilitándose la reaplicación del colgajo mediante la presión ejercida por la lengua.

■ *Técnica de los colgajos asimétricos de Chancholle* [1] *(fig. 4)*

Consiste en la confección de dos colgajos de diferente tamaño, que se mantienen en posición gracias a una rotación interna en desnivel. Esta técnica se emplea sobre todo para el cierre de hendiduras velopalatinas amplias.

También se pueden utilizar otras dos técnicas: la sutura simple de los bordes de la hendidura y el método de San Venero Rosselli mediante sutura de los pilares posteriores de la fosa amigdalina.

■ *Sutura simple* *(fig. 5)*

Se indica, en especial, cuando la hendidura es estrecha y la longitud del velo es suficiente (no hace falta *push-back*). La incisión se efectúa a lo largo de los bordes de la hendidura, disecando los diferentes planos. La sutura se realiza según las mismas técnicas, siendo en ocasiones preciso practicar una incisión mucosa lateral de descarga si la tensión es excesiva.

■ *Método de San Venero Rosselli* *(fig. 6)*

Consiste en la incisión del borde libre de la hendidura y la prolongación de esta incisión hasta los pilares posteriores. Dos incisiones laterales facilitan el despegamiento de los planos mucosos y musculares, siendo preciso fracturar los ganchos pterigoideos. Se procede a la sección del pilar posterior a nivel de su tercio superior y a continuación se sutura uno con otro en la línea media, que se prolonga hacia adelante por la sutura del plano nasal. Las suturas de los planos muscular y bucal se realizan de forma idéntica. La ventaja de esta técnica radica en que no existe zona cruenta anterior y, sobre todo, en que constituye una verdadera faringoplastia (retroceso del velo).

■ *Caso concreto de las hendiduras submucosas*

La elección de la técnica a utilizar depende de la necesidad de hacer retroceder el velo (*push-back*/técnica de Dorrance). En caso contrario, puede ser suficiente efectuar una simple

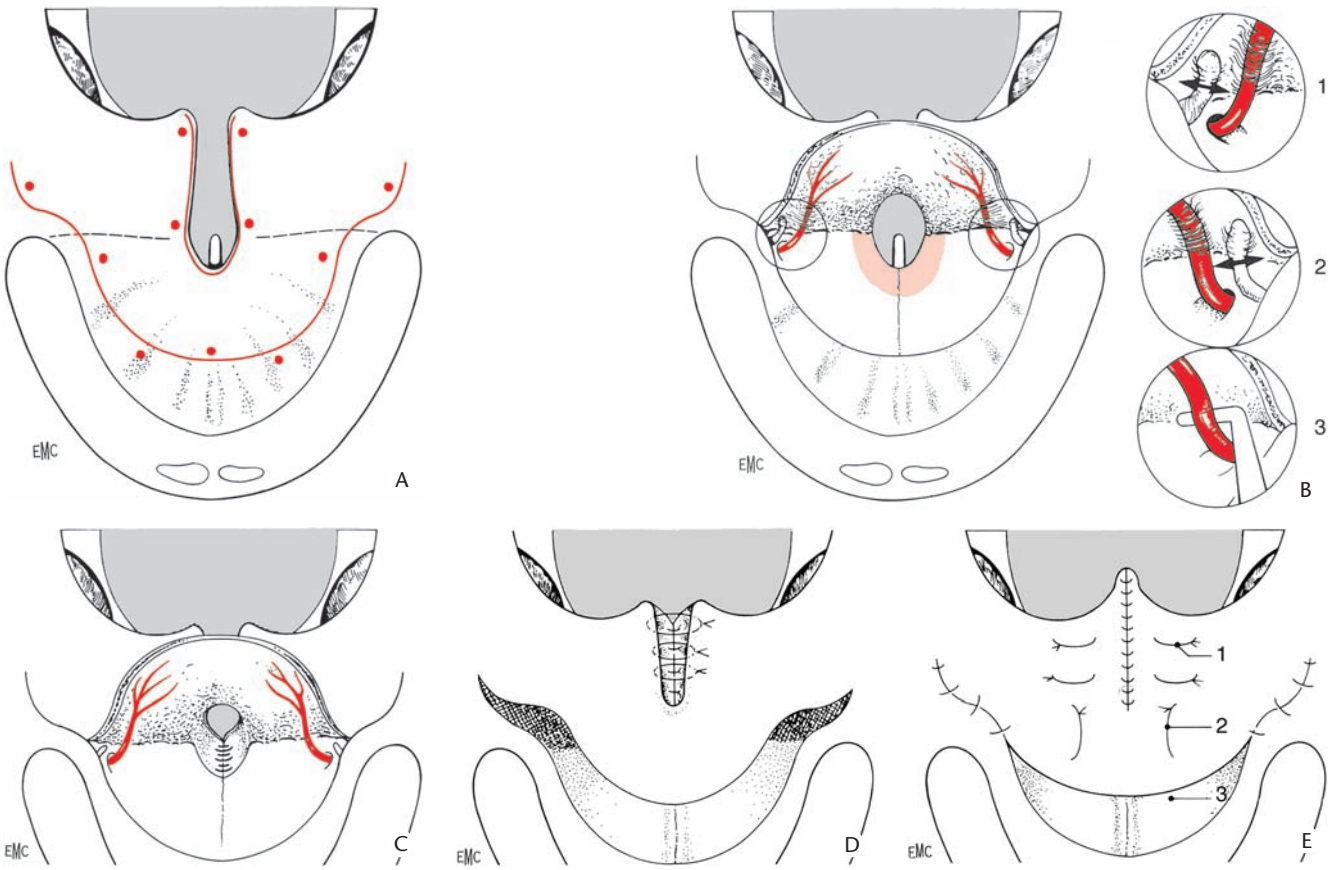

3 *Dorrance.*
A. Puntos de inyección.
B. Despegamiento por dentro y por fuera de la arteria palatina: despegamiento de la mucosa nasal de la bóveda palatina en rosa; desinserción musculoaponeurótica de las láminas palatinas. B1. Fractura del hamulus (gancho interno de la apófisis pterigoides) y liberación del tensor del velo del paladar; B2, B3. liberación de la arteria palatina: disección del haz fibroso que rodea a la arteria, siguiendo su eje (bisturí con hoja n.º 15, tijeras finas y sonda tenótomo).
C. Sutura del plano nasal (Blair-Donati o puntos simples invertidos).
D. Tres puntos musculares.
E. Aspecto al terminar la intervención: 1. Puntos de colchonero; 2. puntos transóseos en U; 3. paladar duro denudado por efecto del push-back.

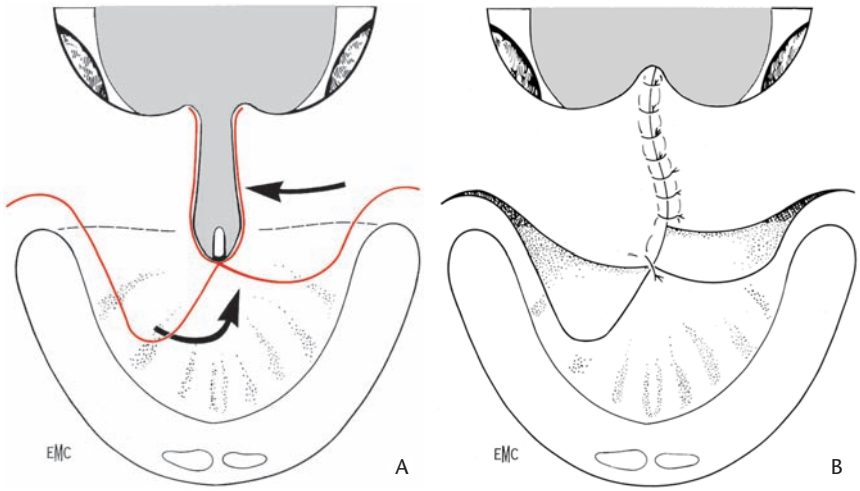

4 *Colgajos asimétricos de Chancholle.*
A. Trazado de las incisiones: el colgajo pequeño (a la derecha) efectúa una rotación posterointerna, el colgajo grande (a la izquierda) efectúa la misma rotación y bloquea la retroposición del primer colgajo.
B. Aspecto al finalizar la operación.

incisión media a lo largo de la hendidura, reparando en primer lugar el plano muscular y después el plano mucoso bucal.

Hendidura velopalatina completa

*(figs. 7 **y** 8)*

Se han propuesto numerosas técnicas para las hendiduras velopalatinas completas, que han ido sufriendo diversas modificaciones. Con objeto de reducir al máximo el número de tiempos operatorios, actualmente se prefieren las técnicas que favorecen el cierre en un solo tiempo. De este modo, Veau, Wardill y posteriormente Delaire, asociaron al principio de *push-back* la técnica de los colgajos de mucosa palatina. Esta técnica se indica entre los 3 y 6 meses de edad, realizando a veces un tiempo secundario alrededor de los 9 a 12 meses en caso de estrechez residual. Furlow describió una técnica muy concreta de doble plastia en Z, que se describe en segundo lugar.

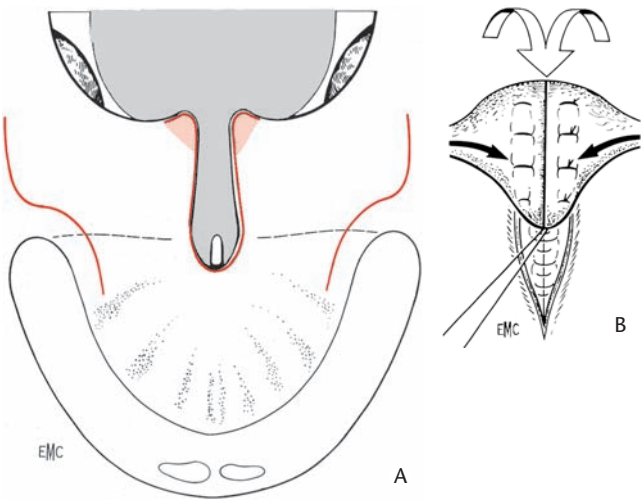

5 *Sutura simple.*
A. Escisión de un triángulo de la mucosa nasal de la úvula.
B. Después de la escisión del triángulo posterior: sutura muscular cuidadosa y cierre por translación interna de la mucosa de la vertiente nasal.

TÉCNICAS DE CIERRE EN UN TIEMPO

■ *Técnica VY de Wardill* [18] *(fig. 9)*

Esta intervención es la más extendida y la más simple técnicamente, por lo que se aplica en casi todas las formas clínicas.

El trazado de la incisión a lo largo de la hendidura es un poco más externo, lo que permite obtener una ganancia en la longitud de la mucosa facilitando la sutura del plano nasal. La incisión lateral rodea por dentro la tuberosidad maxilar, se mantiene por fuera del canal palatino posterior (en ese caso debe ser muy superficial) y después a distancia de la mucosa gingival y maxilar, profundizándose hacia adelante hasta el plano óseo. Un corte de división anterior en V se une al trazado a lo largo de la hendidura. Este trazado respeta el agujero incisivo a la altura de la zona canina. Se procede entonces a despegar el colgajo perióstico palatino, por dentro hasta la hendidura y por detrás hasta el borde posterior del paladar duro. El pedículo palatino se diseca y se respeta. La arteria palatina se libera fracturando el reborde posterior del agujero palatino. También se puede fracturar más externamente el gancho interno de la apófisis pterigoides. La disección continúa en profundidad y hacia fuera en el tejido musculoaponeurótico lateral, que se debe liberar en su totalidad, y se completa con la sección de la aponeurosis laterofaríngea. De este modo, se libera ampliamente cada hemivelo, garantizando una translación interna suficiente. El plano de mucosa nasal también se libera en todo el contorno de la hendidura ósea con un despegador acodado.

A continuación se puede llevar a cabo la sutura de los diferentes planos. El plano nasal se sutura en primer lugar con hilo absorbible 5/0 (mediante puntos separados simples invertidos o de Blair-Donati), de delante hacia atrás y evitando cualquier asimetría. Para facilitar la sutura posterior, se puede colocar un punto de referencia en la úvula. El alargamiento del plano nasal se puede conseguir mediante una plastia en Z. A continuación se sutura el plano muscular según la técnica de la veloplastia mediante puntos simples o de Blair-Donati con hilo absorbible 4/0 o 5/0.

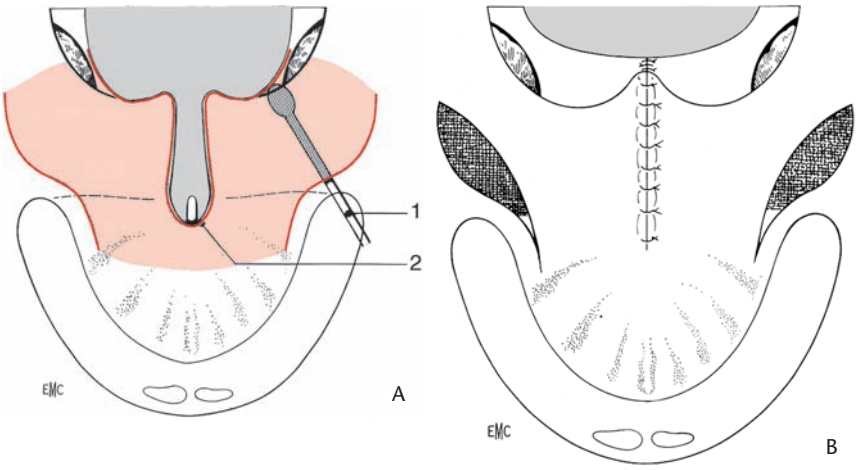

6 *San Venero Rosselli.*
A. En rosa: zona despegada (hasta los pilares posteriores). 1. Despegador; 2. incisión del borde libre de la hendidura hasta el tercio superior de los pilares posteriores.
B. Aspecto al finalizar la intervención: cuidado con un cierre excesivo (obstrucción ventilatoria), sobre todo si se asocia a un edema lingual postoperatorio (sondas nasofaríngeas en caso de que la corticoterapia resulte insuficiente).

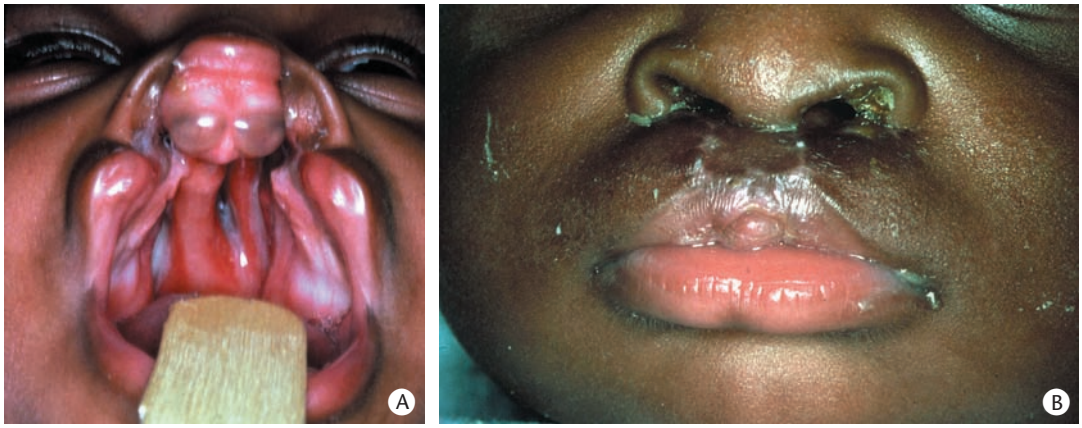

7 *Hendidura velopalatina completa.*

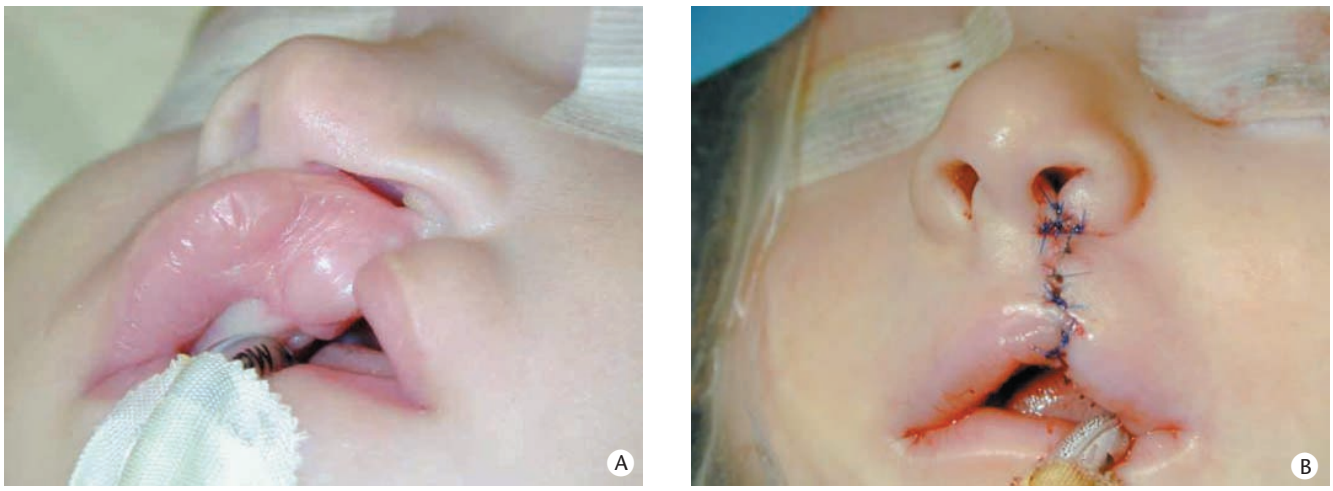

8 *Hendidura velopalatina completa.*

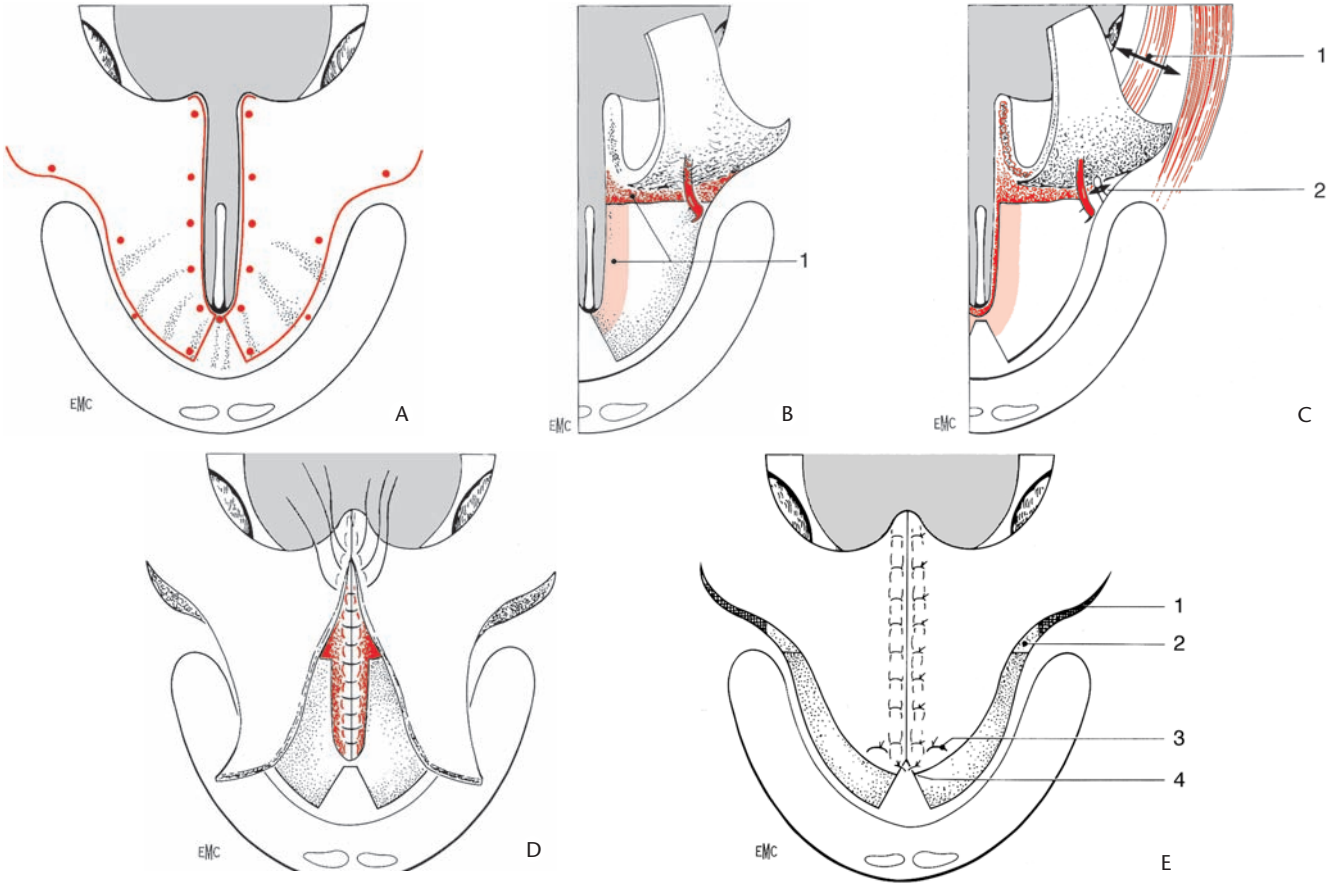

9 *Wardill VY.*
A. Trazado de la incisión respetando un intervalo mínimo de 5 mm con la encía.
B. Desinserción musculoaponeurótica de la lámina palatina, liberación de la arteria palatina, fractura del hamulus. 1. Despegamiento de la vertiente nasal.
C. 1. Sección de la aponeurosis laterofaríngea por dentro del músculo constrictor superior de la faringe; 2. Fractura o resección del hamulus.
D. Sutura del plano nasal de delante hacia atrás (Bair-Donati, puntos invertidos con hilo de poliglactina 5/0).
E. Aspecto al finalizar la intervención. 1. Gasa hemostática reabsorbible; 2. superficie cruenta; 3. primer hilo nasal que atraviesa el mucoperiostio y fija por delante el colgajo al hueso; 4. sutura en VY.

Para conseguir un buen enfrentamiento muscular se puede resecar un pequeño triángulo mucoso posterior en la úvula. Finalmente se sutura el plano mucoso bucal mediante puntos separados simples o de Blair-Donati. En la V se aplica un punto de ángulo anterior para ajustar correctamente el conjunto del colgajo.

■ *Técnica propia*

Deriva de las de Wardill y Chancholle anteriormente descritas. Se basa en la confección de dos colgajos mucoperiósticos, que tienen la particularidad de ser asimétricos y de no alcanzar el borde anterior de la hendidura. Estos dos colgajos efectúan una rotación

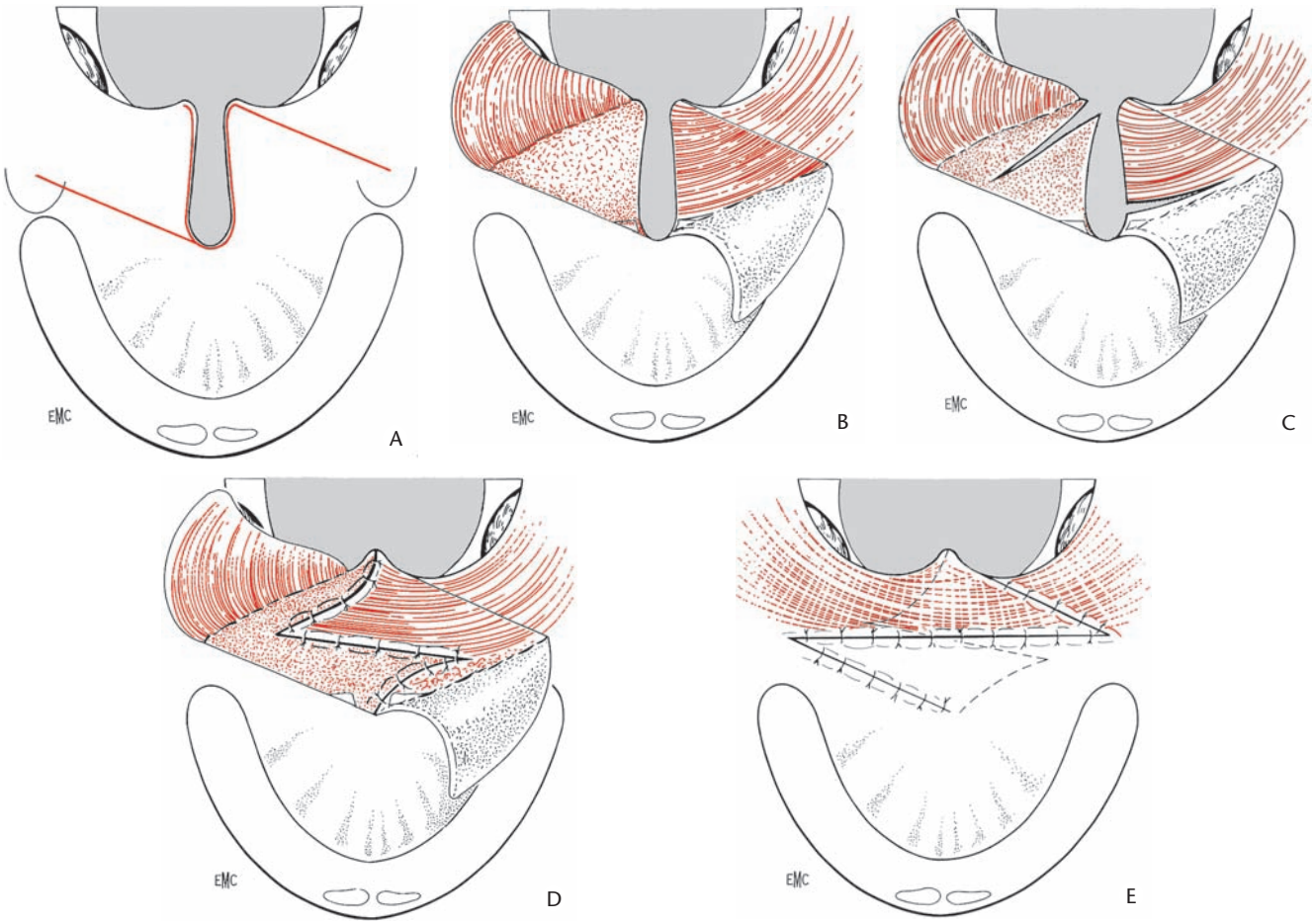

10 *Doble plastia en Z de Furlow.*
A. Trazado en Z: en el colgajo de charnela anterior (en la figura, a la derecha), la incisión interesa solamente la mucosa.
B. Elevación de los dos colgajos: fácil para el colgajo mucoso, difícil para el colgajo musculomucoso.
C. Fractura de los ganchos internos de las apófisis pterigoides y recorte de los colgajos en Z invertidos sobre el plano nasal.
D. Sutura del plano posterior. Se admite un defecto de ajuste de la punta si no supera los 2 mm.
E. Sutura del plano bucal.
Se obtienen así cuatro suturas oblicuas no superpuestas. Sobre todo, el alargamiento del velo se consigue sin despegamiento mucoperióstico y el arco muscular se sitúa en una posición más fisiológica.

alrededor de su pedículo posterior. El más corto cierra la porción más posterior de la hendidura palatina, en contacto con el plano velar reconstruido. El segundo, que presenta mayor longitud, cierra la porción más anterior de la hendidura ósea. De este modo se reducen al mínimo las líneas de sutura a nivel de la hendidura.

■ *Técnica de Furlow o doble modelación en Z* [6, 14] *(fig. 10)*

Es una técnica más reciente que fue inicialmente descrita por Furlow en 1976. Sin embargo, ha sido poco utilizada por otros autores. Según Furlow, y más recientemente Kirschner et al., permite obtener mejores resultados funcionales con respecto al lenguaje y al grado de hipernasalidad y de insuficiencia velar; consiguiendo asimismo buenos resultados desde el punto de vista anatómico.

La técnica de Furlow se basa en la confección de dos plastias en Z a partir de los planos mucosos y musculares de los dos hemivelos del paladar. Según este autor, la reconstrucción del plano muscular mediante suturas superpuestas de los dos extremos musculares es mejor que la que proporciona la intervención clásica, en la que la sutura de los planos musculares del velo del paladar se realiza de forma terminoterminal.

Esta intervención se puede indicar de modo precoz, entre los 3 y los 6 meses, o bien más tardíamente. Además, también se puede emplear en caso de reintervención. Sin embargo, cuando se trata de un primer tiempo tardío, puede ser más difícil de llevar a cabo debido a la considerable amplitud de la hendidura y la insuficiente longitud de cada hemivelo (y, por tanto, de los colgajos musculares), incrementándose el riesgo de tensión en las suturas.

El retroceso del velo se consigue gracias a la confección de la doble plastia en Z. El plano mucoperióstico palatino anterior se respeta en su totalidad, a diferencia de las técnicas descritas anteriormente, en las que constituye el principio fundamental *(push-back)*. La técnica de Furlow permite reservar el resto de las técnicas para solucionar posibles estrecheces residuales. Algunos autores prefieren la técnica de Furlow para eludir el riesgo de alterar el crecimiento del maxilar y del macizo facial que conllevan las intervenciones basadas en la confección de colgajos palatinos.

La clave de esta técnica es la confección de cuatro colgajos: dos mucosos (uno bucal y otro nasal) con pedículo anterior, y dos musculares de pedículo posterior. El trazado de cada incisión se realiza de acuerdo con la técnica de reconstrucción en Z tradicional, que incluye la hendidura como incisión central. La orientación de las incisiones varía

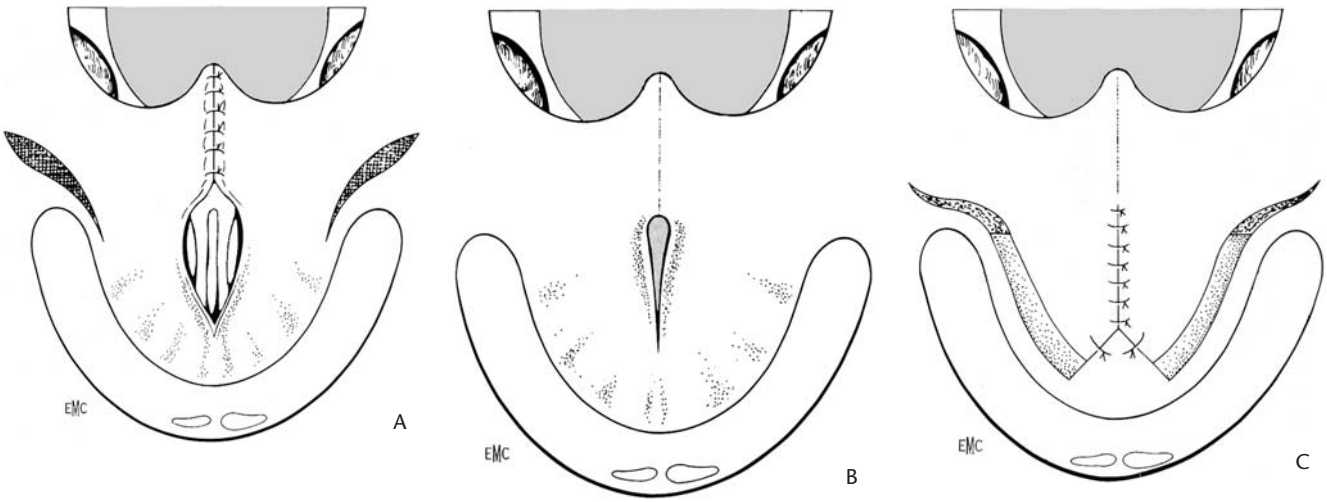

11 *Cierre en dos tiempos.*
A. Cierre del velo.
B. Reducción del espacio.
C. Palatoplastia secundaria.

de 60 a 80º según los autores y se debe adaptar a las condiciones locales, fundamentalmente la anchura y la profundidad de la hendidura. De esta forma, cada hemivelo proporciona dos de los cuatro colgajos. En un lado (el derecho en el esquema), la incisión del colgajo de pedículo anterior debe ser muy superficial respetando en profundidad el plano muscular, por lo que es puramente mucoso. En el lado opuesto, el colgajo es mucoso y muscular, por tanto más grueso, y consta de un pedículo posterior. La disección del mismo es particularmente delicada, puesto que se debe respetar en profundidad el plano mucoso nasal sin perforarlo. La liberación del colgajo de pedículo anterior se prolonga lo máximo posible hacia adelante y hasta la lámina palatina, mientras que la del otro colgajo se extiende hacia atrás hasta la región retromaxilar. En el mismo tiempo se practica la incisión del borde libre de la hendidura, lo que permite levantar los dos primeros colgajos. Después de esta etapa, se seccionan los planos profundos de los dos hemivelos: segunda plastia en Z. La dirección de las incisiones permite que cada hemivelo sea origen de un colgajo de pedículo anterior y otro de pedículo posterior. El extremo lateral de cada incisión del plano nasal se debe proyectar a nivel de los orificios tubáricos. A continuación se liberan las inserciones musculares de las láminas palatinas. En cambio, el plano mucoperióstico palatino se conserva, de modo que el despegamiento de las vertientes nasal y bucal a nivel de la hendidura ósea es mínimo. Esto permite el máximo retroceso de la futura banda muscular y mucosa.

La sutura de los colgajos comienza por el plano nasal después de su transposición. Así se consigue situar el plano muscular en una posición más posterior e interna. El mismo tipo de transposición se realiza con el plano bucal, obteniéndose así una imbricación posterior de los dos colgajos musculares.

Uvuloplastia: con el fin de aumentar el revestimiento muscular a nivel de la úvula, es posible, en la punta, separar el plano mucoso nasal y el plano muscular para que éste se deslice y recubra la zona de la sutura.

Hendidura ancha con longitud insuficiente de los colgajos: la sutura de las puntas de cada colgajo puede ser insuficiente para cubrir por completo las zonas de incisión, en cuyo caso se dejan para cicatrización libre. También se pueden añadir contraincisiones laterales de descarga.

En resumen, esta técnica quirúrgica permite una reposición en tensión y el retroceso de la banda muscular del velo, sin que sea necesario realizar una sutura longitudinal o superpuesta. Para los autores, los excelentes resultados funcionales que se obtienen con esta técnica derivan de esta reconstrucción muscular específica.

TÉCNICAS DE CIERRE EN DOS TIEMPOS

Estas intervenciones se indican para las hendiduras velopalatinas anchas y para las labioalveolovelopalatinas.

El tratamiento de las hendiduras velopalatinas muy anchas *(fig. 11)* comprende un primer tiempo quirúrgico en el que se realiza una veloplastia precoz, alrededor de los 3 a 4 meses de edad mediante la técnica del *push-back* clásica; efectuando dos incisiones laterales que rodean la tuberosidad maxilar y rebasan por delante el borde posterior de las láminas palatinas, sin necesidad de confeccionar colgajo mucoperióstico palatino. El segundo tiempo se lleva a cabo 6 meses después. Sin embargo, debido al crecimiento de las láminas palatinas y a la cicatrización del tiempo velar, la hendidura palatina residual tiende a reducirse espontáneamente.

En este caso se puede realizar la técnica clásica de Wardill, o incluso una sutura directa según la extensión del orificio residual. Algunos autores refuerzan a veces el cierre mediante la aposición de periostio tibial.

Para la reparación del plano nasal también se puede utilizar un colgajo vomeriano *(fig. 12)*. En algunos casos, esta técnica permite el cierre de la hendidura desde el primer tiempo. Requiere una incisión del borde libre inferior del vómer y la confección de un colgajo de pedículo superior. La incisión en desnivel del borde libre de la hendidura posibilita la sutura sin tensión de ambos colgajos. El colgajo vomeriano se puede realizar de forma unilateral o bilateral.

La actitud terapéutica en el caso de las HLVP completas, varía en función de las preferencias quirúrgicas marcadas por el tiempo labial inicial. Actualmente la mayoría de los autores programan un primer tiempo entre los 3 y 6 meses de edad, en el que se asocia queilorrinoplastia y veloplastia. El cierre del paladar se efectúa 6 meses más tarde.

Malek defiende una conducta algo diferente, que consiste en realizar en primer lugar una estafilorrafia precoz (antes de los 3 meses), efectuando más tardíamente (entre 6 meses y 1 año) una queilorrinoplastia asociada a palatoplastia.

Por el contrario, cada vez se emplea menos el cierre de las hendiduras bilaterales en tres tiempos, con cierre labial

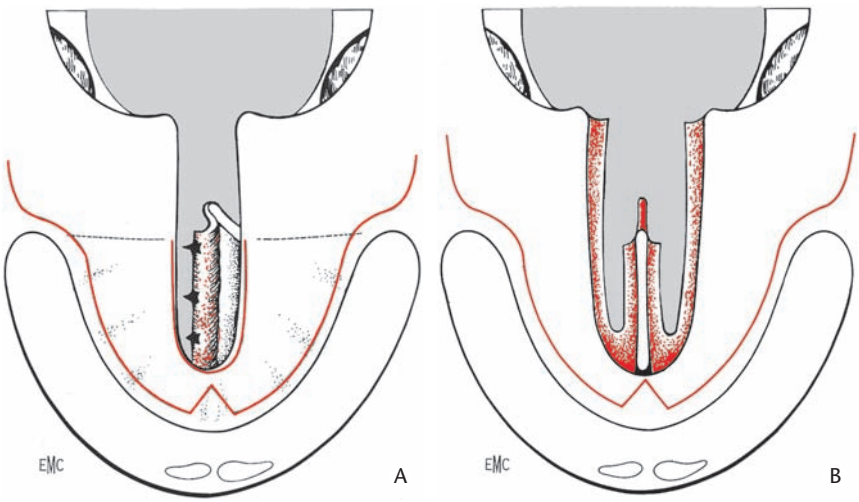

12 *Colgajos vomerianos.*
A. Colgajo unilateral de charnela superior.
B. Colgajo bilateral.

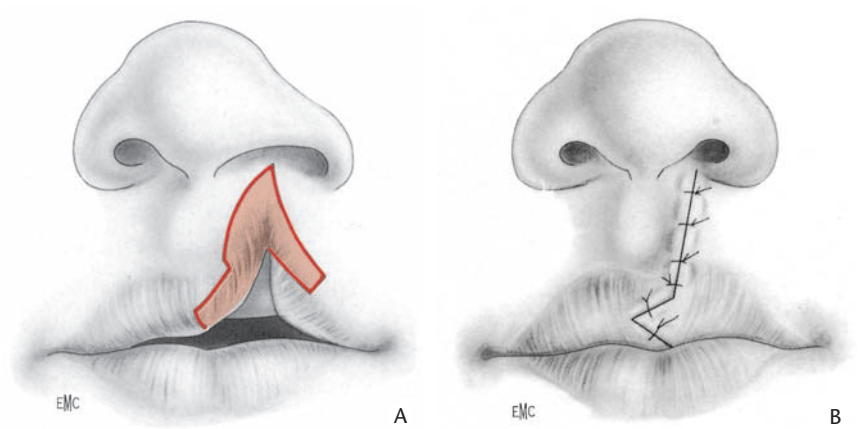

13 *Técnica de Veau.*

unilateral y después contralateral; seguido de palatoplastia secundaria. Puede favorecerse la reparación palatina anterior mediante el empleo de injertos periósticos, que también se utilizan para la reconstrucción de los defectos alveolares.

La organización del planteamiento terapéutico de las hendiduras velopalatinas aisladas tiende a unificarse. Los resultados, tanto funcionales (nasalización, disfonía) como estéticos (desarrollo del maxilar), necesitan valorarse bajo una perspectiva de muchos años, por lo que todavía resulta difícil evaluar las diferentes actitudes terapéuticas.

Hendiduras labiovelopalatinas

La dificultad de este tipo de reparación radica en conseguir resultados estéticos y funcionales satisfactorios, tanto inmediatos como a largo plazo una vez que haya concluido el desarrollo del macizo facial.

La premisa fundamental del tratamiento consistía en obtener una cicatriz lo menos visible y lo menos retráctil posible.

Como resultado de numerosos estudios, en la actualidad se consideran indispensables otros dos conceptos:

– la reparación de una banda muscular eficaz: Delaire (1975, 1978), Talmant (1984), Gyoo et al. (1995) y Genaro et al. (1994);

– la obtención de un enrollamiento suficiente de la narina: Thompson y Reinders: «la reintervención secundaria es necesaria como media 1,7 veces para la nariz, frente a 0,7 veces para el labio».

Estos dos puntos están íntimamente ligados.

Se han descrito numerosas técnicas, que con el paso del tiempo se han ido reactualizando y después modificando. A continuación se describen las más utilizadas.

HENDIDURAS LABIOALVEOLOPALATINAS UNILATERALES

■ *Método de Veau* (*fig. 13*) *o «straight -line repair» (cierre en línea recta)*

Todavía mantiene su actualidad. La técnica quirúrgica es sencilla de realizar pero está indicada únicamente en las formas menores o parciales de hendidura, en las que la altura del filtro sea suficiente. La sutura de los tres planos: mucoso, muscular y después cutáneo, se lleva a cabo de forma rectilínea a lo largo de la cresta del filtro. Esta técnica conlleva mayor riesgo de retracción, pudiéndose producir una deformidad del labio superior en «quepis».

■ *Procedimiento de Millard* [10] (*fig. 14*)

Es la técnica más utilizada, siendo además origen de múltiples modificaciones. Se basa en la creación de un colgajo de rotación-avance a partir de cada hemilabio (colgajos B y C). Debe acompañarse de la sutura del plano muscular subyacente, que se debe buscar lateralmente a distancia, ya que con frecuencia es hipoplásico y se encuentra retraído.

Puntos de referencia

– Sobre el arco de Cupido: en primer lugar se marcan los puntos 1 (medial), 2 y 3 (vértices del arco), 6 y 7 (comisurales). El punto 8 es el equivalente del punto 3 en el

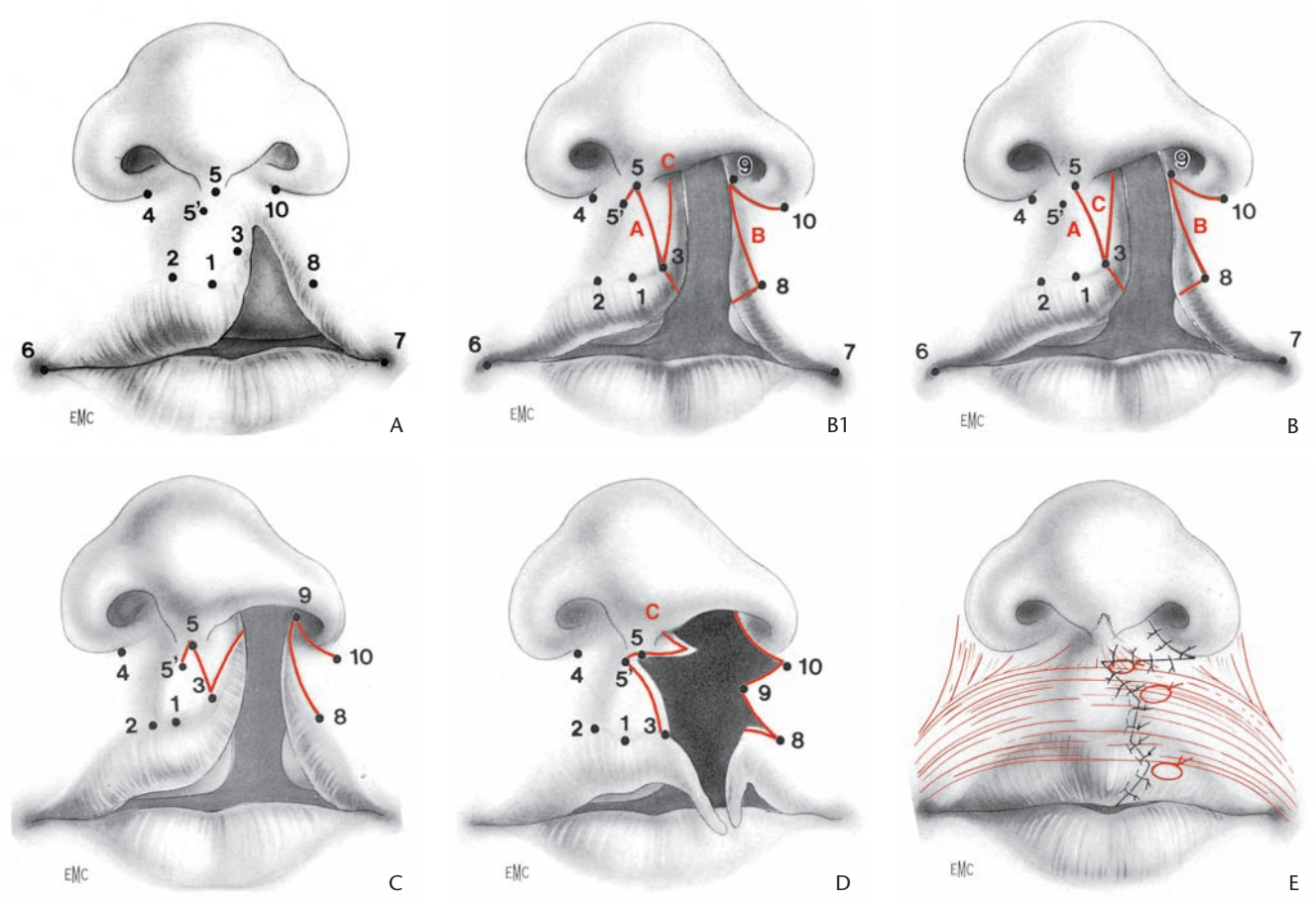

14 *Procedimiento de Millard.*
A. Puntos de referencia.
B. Trazados.
C. Incisiones.
D. Liberación de los colgajos.
E. Aspecto final.

hemilabio opuesto. Esos dos puntos (3 y 8) se encuentran atraídos hacia arriba, así como la línea 2-3, que normalmente es horizontal. La altura de los colgajos B y C, debe asegurar la reposición de estos tres puntos (2, 3 y 8) según una línea horizontal.

– Sobre la base de la nariz: los puntos 4, 10 y 5 se marcan en la parte baja de las alas de la nariz y en la base de la columela respectivamente. El punto 9 se sitúa sobre el piso de la narina de tal forma que: 8-9 = 3-5 + 5-5′ (*back-cut* o corte posterior).

– Sobre el plano vestibular: X e Y, que son los equivalentes mucosos de los puntos 2 y 3.

Trazados e incisiones

Se determinan tres colgajos: A (interno = 5′-5-3), B (externo = 8-9-10) y C (borde externo entre los dos). Previa infiltración, se realiza una incisión penetrante de la piel y del labio rojo. La incisión cutánea en el punto 3 se detiene a 1 mm de la unión cutaneomucosa. En ocasiones resulta preciso hacer hemostasia de la arteria coronaria labial.

La longitud y la orientación de la incisión del *back-cut* (5-5′) son determinantes para conseguir la horizontalización del arco de Cupido mediante la rotación del hemilabio hacia abajo. El músculo orbicular se libera en profundidad de la espina nasal y del plano óseo. De este modo el colgajo A se disocia de la columela. Es preciso resecar los tejidos atróficos a lo largo de los bordes de la hendidura ósea. A continuación se realiza el tiempo musculoperióstico, que comprende su liberación a la altura del orificio piriforme (liberando el ala de la nariz) y su despegamiento hacia el piso de la órbita.

Suturas

Es esencial la fijación del plano muscular (transverso y fascículo nasolabial) por delante del periostio de la espina nasal.

El piso de la fosa nasal se reconstituye mediante sutura del plano mucopericóndrico del borde alveolar del colgajo C y el plano mucoperióstico de la cara externa de la fosa nasal.

Se procede a la transposición y sutura de los colgajos B y C (el punto 9 con el 5′ y el 3 con el 10), lo cual permite el enrollamiento del ala de la nariz.

La unión cutaneomucosa labial se realiza reuniendo los puntos 3 y 8. En la mucosa vestibular se efectúa una plastia en Z.

La brecha alveolar y la brecha palatina anterior se pueden rellenar parcialmente con pequeños colgajos de pedículo anterior o posterior obtenidos a partir del vestíbulo labial superior.

■ ***Procedimiento de Tennisson-Malek*** *(fig. 15)*

Consiste en la confección de un colgajo triangular en posición inferior, dibujado en el lado externo de la hendidura, que está destinado a aumentar la altura del labio superior. Los puntos 3, 5 y 8 se disponen de la misma forma que en el procedimiento de Millard. El punto 2 es el

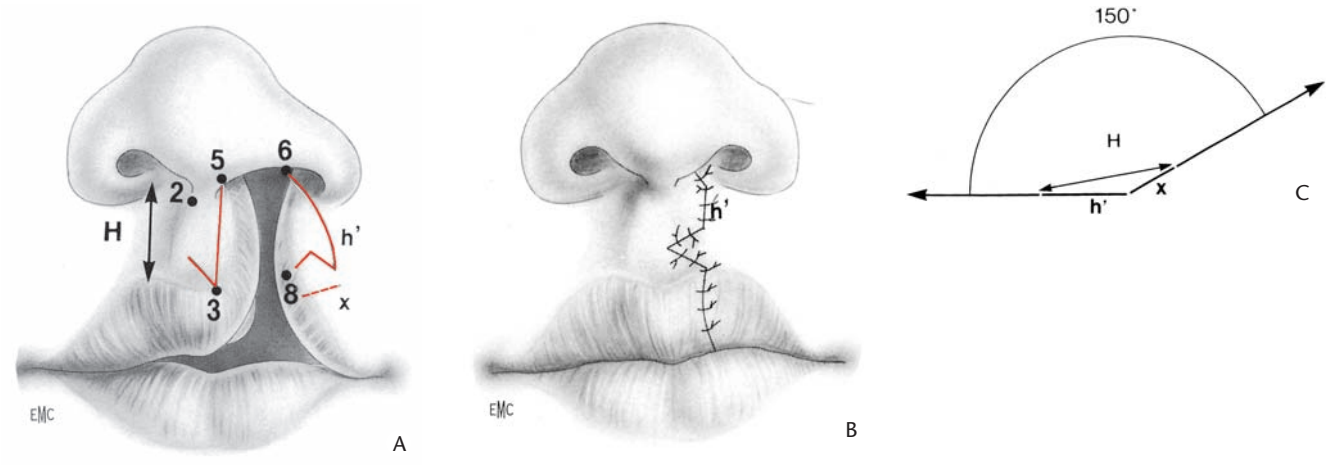

15 *Técnica de Tennisson-Malek.*

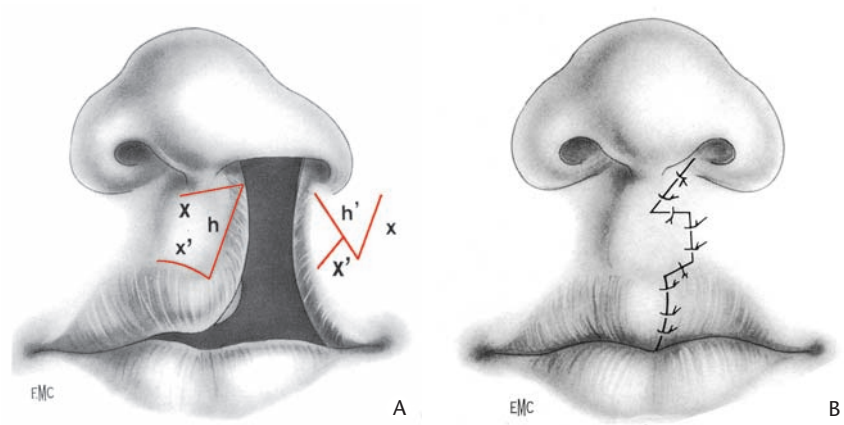

16 *Procedimiento de Malek (doble Z).*

homólogo del punto 5 (vértice de la cresta del filtro). El punto 6 (borde externo del umbral nasal) se debe llevar hasta el punto 5. Se mide la altura del filtro en el lado sano (H) y en lado de la hendidura (H').

La longitud de los lados del triángulo y el trazo interno de división se calculan a partir del esquema *(fig. 15C)*. H' se traslada a una de las dos rectas que forman un ángulo de 150º (esquema de Malek). H, partiendo del extremo de H', corta la otra recta en x' y determina un segmento que corresponde a la longitud de los lados del triángulo y del trazo de división en 3, cortado en sentido perpendicular a la unión cutaneomucosa. En el borde externo, la incisión del triángulo equilátero de lado x' se realiza a partir del punto 3.

Constituye una técnica de elección, ya que se consigue una buena simetría labial y una cicatriz en línea quebrada. No obstante, si existe una hipoplasia importante de la altura del filtro, es preferible indicar la técnica que se describe a continuación.

■ *Procedimiento de Malek o doble Z* *(fig. 16)*

H' y después H se trasladan al esquema de Malek como en la técnica precedente (pero el ángulo es de 120º en lugar de 150º). Así se determina X'. En la vertiente H' se practican dos incisiones con un ángulo de 60º. En el lado externo se trazan dos triángulos equiláteros de lado x'/2, vértice con vértice.

La altura de los triángulos puede variar en favor del triángulo superior de lado x'.

Esta técnica de doble Z permite aumentar de manera considerable la altura del labio, con una cicatriz cuya calidad parece ser superior a la del procedimiento de Millard.

■ *Técnicas modificadas*

– Nakajima y Davies sitúan el colgajo triangular (procedimiento de Tennisson) en la base de la columela, ya que es menos visible.

– Procedimiento de Millard en dos tiempos: en el primer tiempo (muy precoz: 1 mes), *lip adhesion* (adhesión labial), se reconstruye el plano cutáneo y muscular sin plastia de levantamiento del labio superior. En un segundo tiempo, alrededor de los 3 meses de edad, se reconstruye la altura labial según la técnica original de Millard.

– Armstrong et al. proponen realizar de forma simultánea el procedimiento de Millard y la corrección nasal primaria mediante técnica abierta con sutura del cartílago alar a su homólogo triangular. Nakajima y Yoshimura (1993) efectúan igualmente un tiempo nasal concomitante con sutura de los dos cartílagos alares entre sí, previa liberación de los mismos.

Hendiduras labioalveolopalatinas bilaterales

En la actualidad, las hendiduras labiales bilaterales se reparan en una sola intervención. Para Mullinken [13], las condiciones para conseguir el éxito en este tiempo operatorio son:

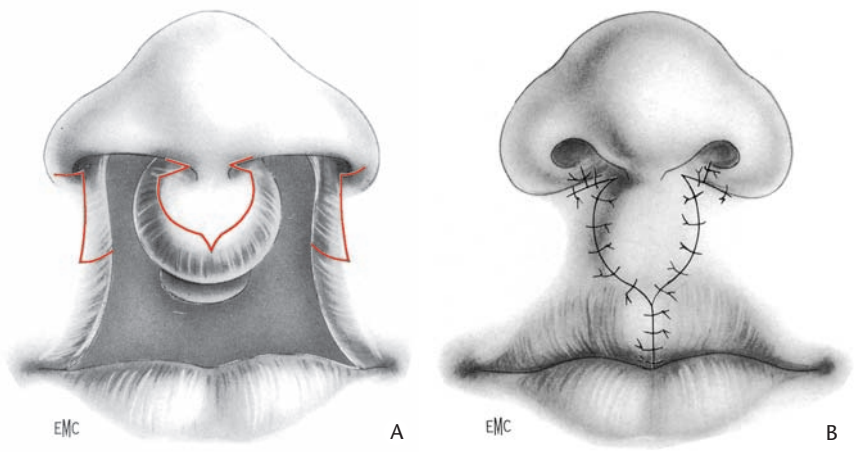

17 *Técnica propia.*
A. Trazado de las incisiones.
B. Aspecto final.

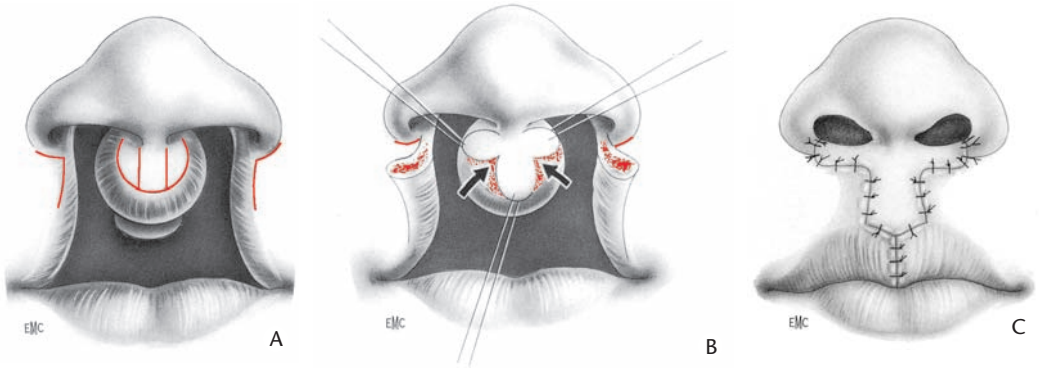

18 *Colgajo en horquilla de Millard.*

– conseguir la simetría;

– una sutura muscular sólida;

– un trazado correcto del colgajo de prolabio;

– la reconstrucción del bermellón medial por los colgajos laterales.

Existe un quinto principio, que ha generado gran controversia debido a que puede alterar el crecimiento nasal. Se trata de la reconstrucción de la arquitectura nasal mediante la reorganización anatómica de los cartílagos alares.

Actualmente, las técnicas de Skoog y Le Mesurier han sido abandonadas.

■ *Técnica personal* *(fig. 17)*

Las incisiones en los umbrales nasales de uno y otro lado permiten realizar una disección prudente de los planos musculares, en ocasiones muy lateralmente, con objeto de alcanzar los diferentes componentes de la banda muscular labionarinal. La delicada disección del plano cutáneo prolabial posibilita la fijación eficaz de estos planos musculares por delante de la espina nasal. La mucosa de los bordes externos se conserva para crear la totalidad del bermellón y la vertiente vestibular del labio. La realización de una disección subperióstica maxilar amplia, facilita la práctica de suturas sin tensión.

No se debe efectuar ninguna disección columelar (lo que garantiza la correcta vascularización del prolabio). Las ventajas de esta técnica son la disposición de las suturas a lo largo de las crestas del filtro y la posibilidad de confeccionar posteriormente un colgajo en horquilla de Millard.

En la serie de los autores, esta técnica se realiza a una edad media de 3 meses.

■ *Técnica de Millard* [11] *(fig. 18)*

Se puede efectuar en uno o en dos tiempos y se basa en la creación de un colgajo trifoliado de prolabio. Mediante dos incisiones verticales paramedianas del prolabio se delimita un colgajo central (neofiltro) y dos colgajos externos (futuros umbrales de las narinas). Por tanto, el tamaño del prolabio definirá las posibilidades del colgajo. El inconveniente de esta técnica radica en la presencia de suturas horizontales a distancia del reborde de la narina.

■ *Queilorrinoplastias primarias* [2, 9]

La presencia de secuelas estéticas importantes en la nariz llevó a numerosos autores a asociar una verdadera rinoplastia de la punta al tiempo labial.

Existen dos riesgos principales:

– las incisiones columelar y vestibular pueden comprometer la correcta vascularización del prolabio (imposibilidad de asociar tiempos musculares y tiempos de la punta) y poner en peligro la respiración nasal (riesgo de estenosis);

– para algunos autores, también se puede alterar el crecimiento nasal.

McComb (1994) describió una técnica en dos tiempos [8]:

– rinoplastia por vía externa con sutura-aproximación de las cúpulas y liberación de los cartílagos alares; asociada al cierre de la hendidura cutánea: *lip adhesion* (adhesión labial) sin disección del prolabio, entre las 6 y 8 semanas de vida;

– queiloplastia secundaria alrededor de los 3 meses de edad, con reparación del plano muscular y la utilización de un colgajo triangular.

Mulliken (2000) y Trott y Mohan (1991) proponen también la realización de un tiempo nasal simultáneo. Sin embargo, el acceso a los cartílagos alares por vía vestibular reducida permite efectuar un tiempo en el prolabio. Esta técnica parece proporcionar mejores resultados estéticos que la rinoplastia secundaria.

Conclusión

El tratamiento quirúrgico de las hendiduras labio-alveolovelopalatinas se inscribe dentro de un marco terapéutico global. La evolución de las técnicas quirúrgicas es fruto de la evaluación progresiva (a medio y a largo plazo) de los resultados de las diferentes series de cada equipo. Esto permitirá mejorar aún más los resultados quirúrgicos y la vida de los pacientes.

Cualquier referencia a este artículo debe incluir la mención del artículo original: ChaudréF et Garabédian EN. Chirurgie des fentes labio-vélo-palatines. Encycl Méd Chir (Elsevier SAS, Paris, tous droits réservés), Techniques chirurgicales – Tête et cou, 46-220, 2003, 13 p

Bibliografía

[1] Chancolle AR. Chirurgie plastique de l'enfant. In : Magalon G, Chancholle AR éd. Rapport du XXXIIe congrès de la SFCPRE, DGL. Paris : Maloine, 1987

[2] Cutting C, Grayson B. The prolabial unwinding flap method for one-stage repair of bilateral cleft lip, nose and alveolus. *Plast Reconstr Surg* 1993 ; 91 : 38-47

[3] Cutting C, Grayson B, Brecht L, Santiago P, Wood R, Kwon S. Presurgical columellar elongation and primary retrograde nasal reconstruction in one-stage bilateral cleft lip and nose repair. *Plast Reconstr Surg* 1998 ; 101 : 630-639

[4] Delaire J. Anatomie et physiologie vélo-pharyngée. Incidences sur la croissance mandibulaire. Déductions thérapeutiques. *Actual Odontostomatol* 1988 ; 162 : 283-308

[5] Dorrnace GM, Bransfield JW. The push-back operation for repair of cleft palate. *Plast Reconst Surg* 1946 ; 1 : 145

[6] Furlow LT. Cleft palate repair by doudle opposing Z-plasty. *Plast Reconstr Surg* 1986 ; 78 : 724-736

[7] Garabedian EN, Rivière F, de Corbières S, Denoyelle F, Cotin G. Protocole chirurgical des fentes vélo-palatines et labionarinaires. *Ann Otoloryngol Chir Cervicofac* 1988 ; 105 : 507-512

[8] McComb H. Primary repair of bilateral cleft lip nose. *Plast Reconstr Surg* 1990 ; 86 : 882-889

[9] McComb H. Primary repair of bilateral cleft lip nose: a 4 year review. *Plast Reconstr Surg* 1994 ; 94 : 37-47

[10] Millard DR. Rotation advancement principle in cleft lip closure. *Cleft Palate J* 1964 ; 1 : 246

[11] Millard DR. Closure of bilateral cleft lip and elongation of columella by two ooperation in infancy. *Plast Reconstr Surg* 1971 ; 17 : 324

[12] Mulliken JB. Correction of bilateral cleft lip nasal deformity: evolution of a surgical concept. *Cleft Palate Craniofac J* 1992 ; 29 : 540-546

[13] Mulliken JB. Repair of bilateral complete lip and nasal deformity-State of the art. *Cleft Palate Craniofac J* 2000 ; 37 : 342-347

[14] Randall P, LaRossa D, Solomon M, Cohen M. Experience with Furlow double reversing Z-plasty for cleft palate repair. *Plast Reconstr Surg* 1986 ; 77 : 569-574

[15] Rohrich RJ, Rowsell AR, Johns DF, Drury MA, Grieg G, Watson DJ et al. Timing of hard palate closure: a critical long-term analysis. *Plast Reconstr Surg* 1996 ; 98 : 236-246

[16] Schendel SA. Unilateral cleft lip repair-State of the art. *Cleft Palate Craniofac J* 2000 ; 37 : 335-341

[17] Stoll C, Alembik Y, Dott B, Roth MP. Associated malformations in cases with oral clefts. *Cleft Palate Craniofac J* 2000 ; 37 : 41-47

[18] Wardill WE. The technique of operation for cleft palate. *Br J Surg* 1957 ; 25 : 117

[19] Weinzweig J, Panter KE, Pantaloni M, Spangenberger A, Harper JS, Lui F et al. Scarless healing after in utero repair of a congenital model. *Plast Reconstr Surg* 1999 ; 104 : 1356-1364